



Universidad Autónoma de Nuevo León
Facultad de Medicina
Departamento de Radiología e Imagen



TEMA No.10

Radiología en Glándula Mamaria

Tarea B: Estudiantes número de lista non

11 octubre- 15 octubre

Nombre _____ Grupo _____ No. De Lista _____

1. ¿Qué se entiende por BIRADS?

2. ¿Qué significado tiene una mamografía reportada como BIRADS 2?

3. ¿Qué estudio de imagen se realiza en pacientes con sospecha de ruptura de prótesis mamaria?

4. Menciona las características de las calcificaciones mamarias benignas.

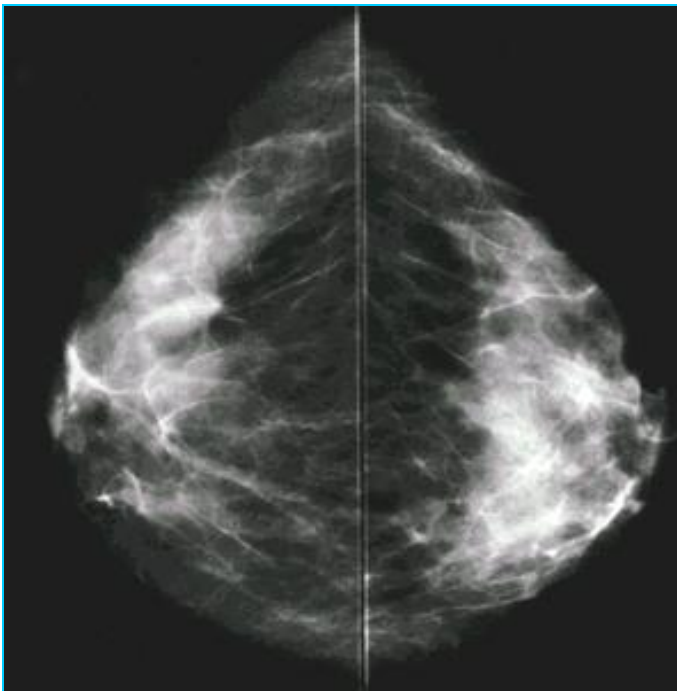
5. Señala 5 indicaciones para realizar una Mamografía.

6. ¿Cuáles son los hallazgos principales por US en el CA de Mama?

7. Describe la técnica de la Biopsia guiada por Estereotaxia.

8. ¿Cuál es el papel del PET en la evaluación de una paciente con CA de Mama?

9. Señala la proyección de la siguiente mamografía



10. Señala las características radiológicas de esta lesión mamaria.

