



Universidad Autónoma de Nuevo León
Facultad de Medicina
Departamento de Radiología e Imagen



TEMA No.11 y 12

Neuroradiología

Tarea B: Estudiantes número de lista non

18 octubre – 22 de octubre

Nombre _____ Grupo _____ No. De Lista _____

1. ¿Cuál es el procedimiento de elección en la evaluación inicial del trauma cerebral agudo?

2. ¿Dónde se localiza un hematoma subdural?

3. Señala 5 calcificaciones fisiológicas del cerebro.

4. Menciona las contraindicaciones para realizar una IRM.

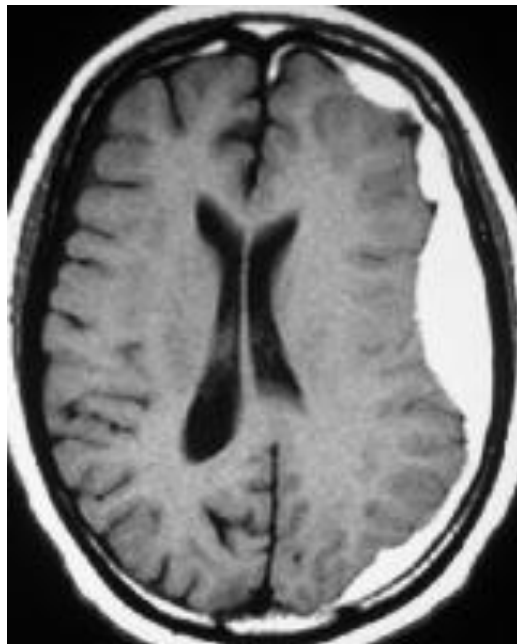
5. Nombra 5 lesiones intraaxiales.

6. Menciona 6 secuelas del Trauma Cráneo-cerebral.

7. Señala los hallazgos por TC del Edema Cerebral Difuso.

8. Describe las diferencias entre el Edema Cerebral Vasogénico y Citotóxico.

9. Cual es tu diagnóstico?



10. ¿Dónde se localiza la hemorragia?

