



Universidad Autónoma de Nuevo León
Facultad de Medicina
Departamento de Radiología e Imagen



TEMA No.17

Radiología de Cabeza, Cuello y ORL.

Tarea B: Estudiantes número de lista non.

(Semana del 22-26 Noviembre 2010)

Nombre _____ Grupo _____ No. De Lista _____

1. Describe las 4 proyecciones utilizadas para valorar los senos paranasales y cómo se realizan.

2. Señala los hallazgos por TC en Sinusitis Crónica.

3. Menciona las complicaciones de una Sinusitis Crónica.

4. Menciona los hallazgos por TC de una Ránula.

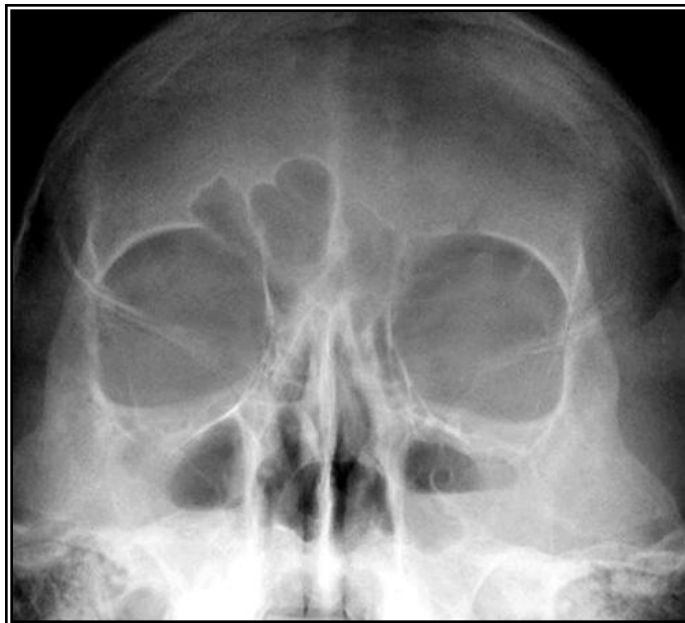
5. ¿Qué estudio de imagen indicarías para valorar extensión intracraneal de un Tumor de Senos Paranasales?

6. Describe los hallazgos por TC de Displasia Fibrosa.

7. ¿Cuáles son las tumoraciones malignas de cuello más frecuentes en niños?

8. ¿Cuál es el estudio de imagen indicado en un paciente con sospecha de Retinoblastoma?

9. La presente imagen corresponde a:



10. La presente imagen corresponde a:

