



Universidad Autónoma de Nuevo León
Facultad de Medicina
Departamento de Radiología e Imagen



TEMA No.3

Tórax II: Signos Radiológicos.

Tarea B: Estudiantes número de lista non

Nombre _____ Grupo _____ No. De Lista _____

I. ¿Cómo se mide el Índice Cardio-Torácico en una Tele de Tórax?

II. Describe el signo del lóbulo medio.

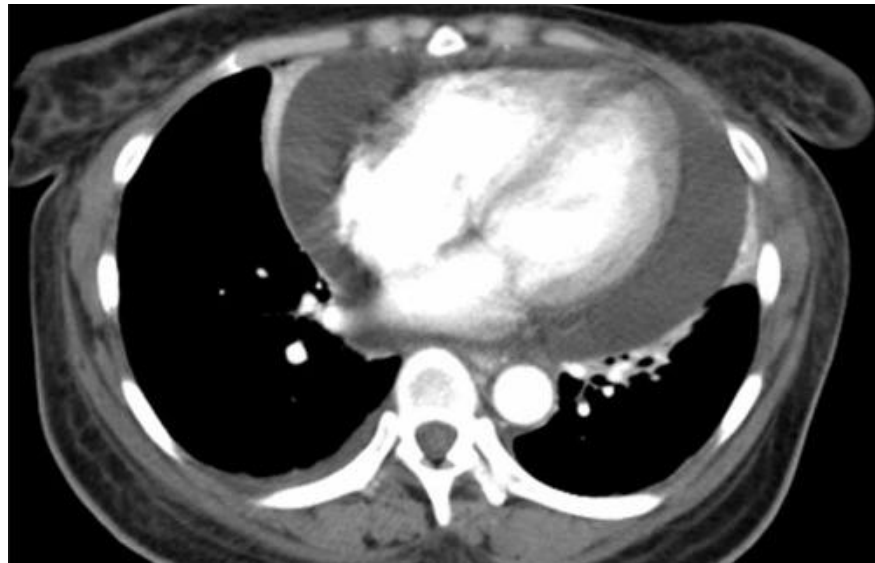
III. Señala 5 causas de pulmón blanco unilateral.

IV. Define el término infiltrado en vidrio despulido.

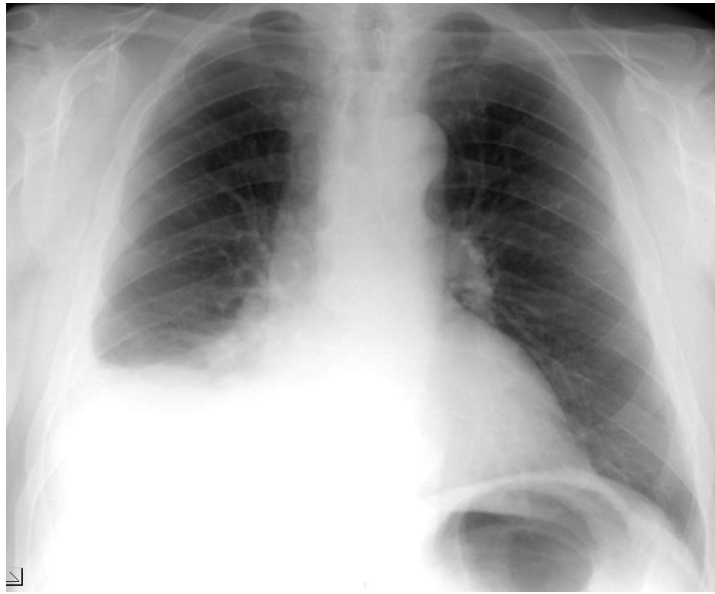
V. ¿Cuáles son los diferentes tipos de Atelectasia?

VI. ¿A qué se llama signo de la silueta?

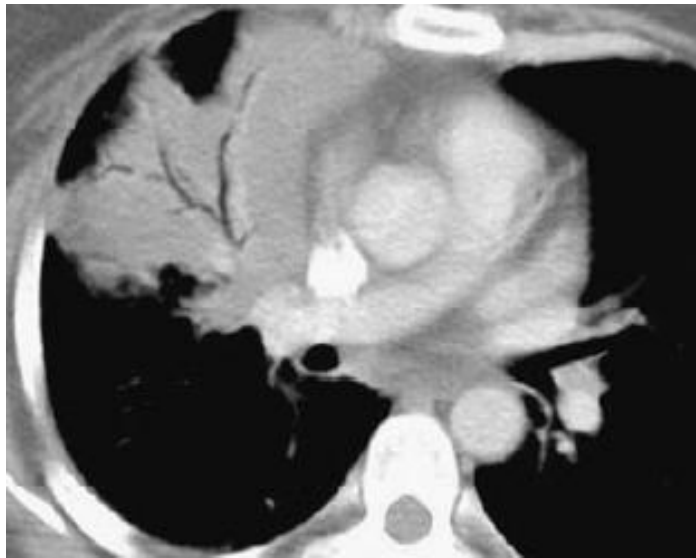
VII. ¿Cuál es el diagnóstico?



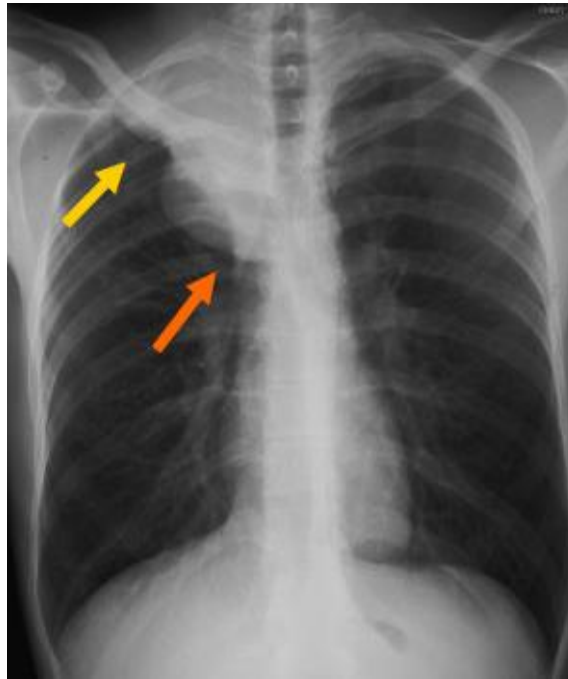
VIII. ¿Qué signo radiológico identificas en el presente estudio?



IX. ¿De qué estudio se trata y que signo identificas?



X. ¿Qué signo se demuestra en el presente estudio?



XI. ¿Con qué lóbulo o segmento se relacionan las siguientes estructuras?

Hemidiafragma derecho	
Borde derecho cardiaco	
Aorta ascendente	
Botón aórtico	
Borde cardiaco izquierdo	
Aorta descendente	
Hemidiafragma izquierdo	