



Universidad Autónoma de Nuevo León  
Facultad de Medicina  
Departamento de Radiología e Imagen



**TEMA No.4**

**Tórax III: Patología.**

**Tarea B: Estudiantes número de lista non  
(Semana del 30 de Agosto al 03 de Septiembre)**

**Nombre \_\_\_\_\_ Grupo \_\_\_\_\_ No. De Lista \_\_\_\_\_**

1. Define el patrón de Infiltrado Intersticial Nodular.

---

---

---

2. Describe la Fisiopatología del Derrame Pleural.

---

---

---

3. ¿Qué es el Signo del Menisco?

---

---

---

4. Menciona 3 causas de Derrame Pleural Izquierdo.

---

---

5. Señala las características de una lesión extrapleural.

---

---

---

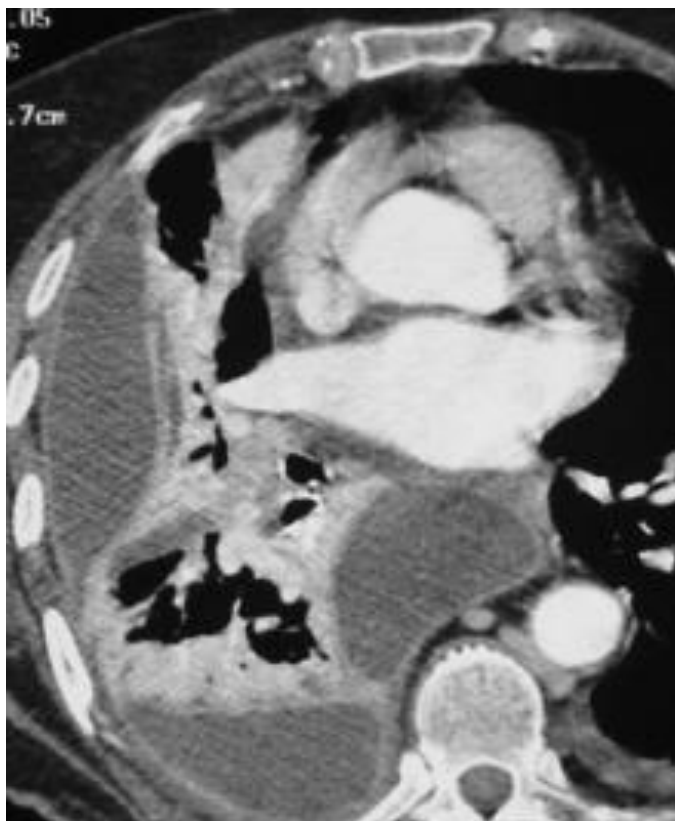6. Describe la anatomía de la pleura visceral y parietal.

---

---

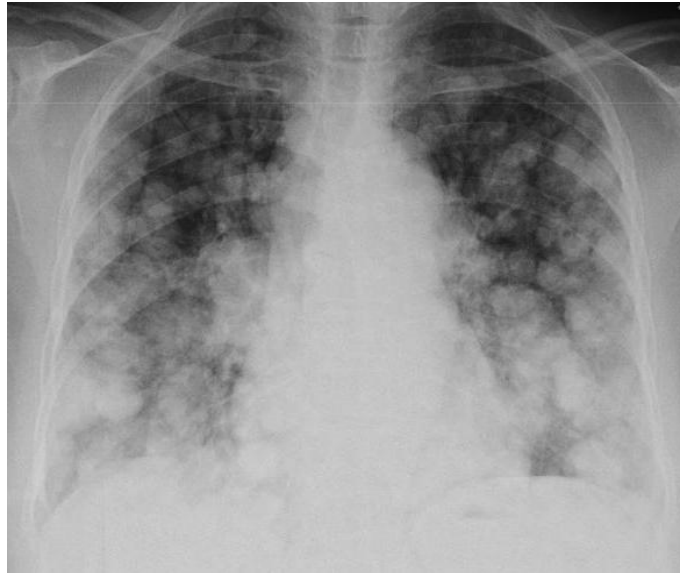---

7. Señala el diagnóstico.

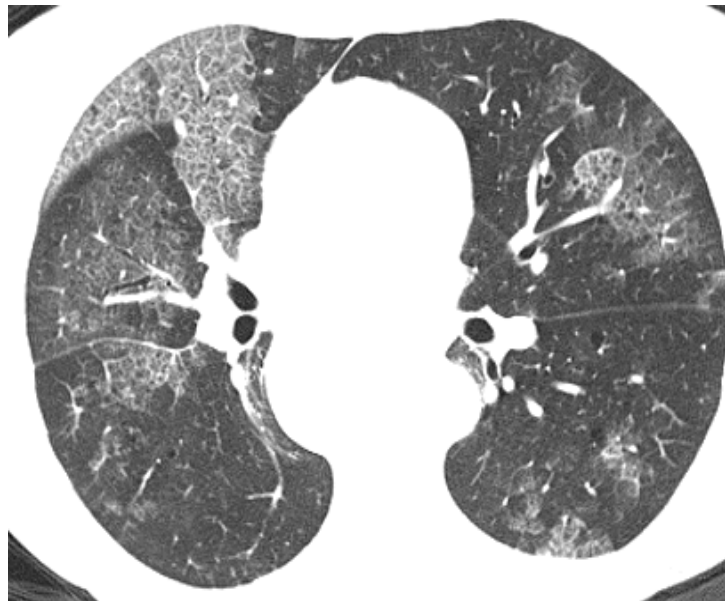


---

8. Señala el diagnóstico.

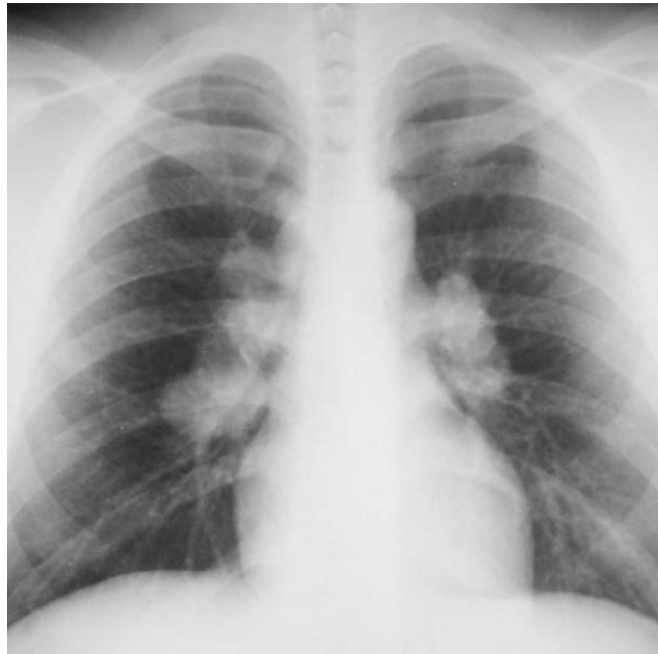


9. Menciona el tipo de infiltrado.



---

10. Señala 3 posibilidades diagnósticas.



---

11. Menciona las diferencias entre el Nódulo Pulmonar Solitario Benigno y Maligno.

	<b>NÓDULO PULMONAR SOLITARIO BENIGNO</b>	<b>NÓDULO PULMONAR SOLITARIO MALIGNO</b>
TAMAÑO		
CRECIMIENTO		
CALCIFICACIONES		
MÁRGENES		
FORMA		
CAPTACIÓN DE CONTRASTE		